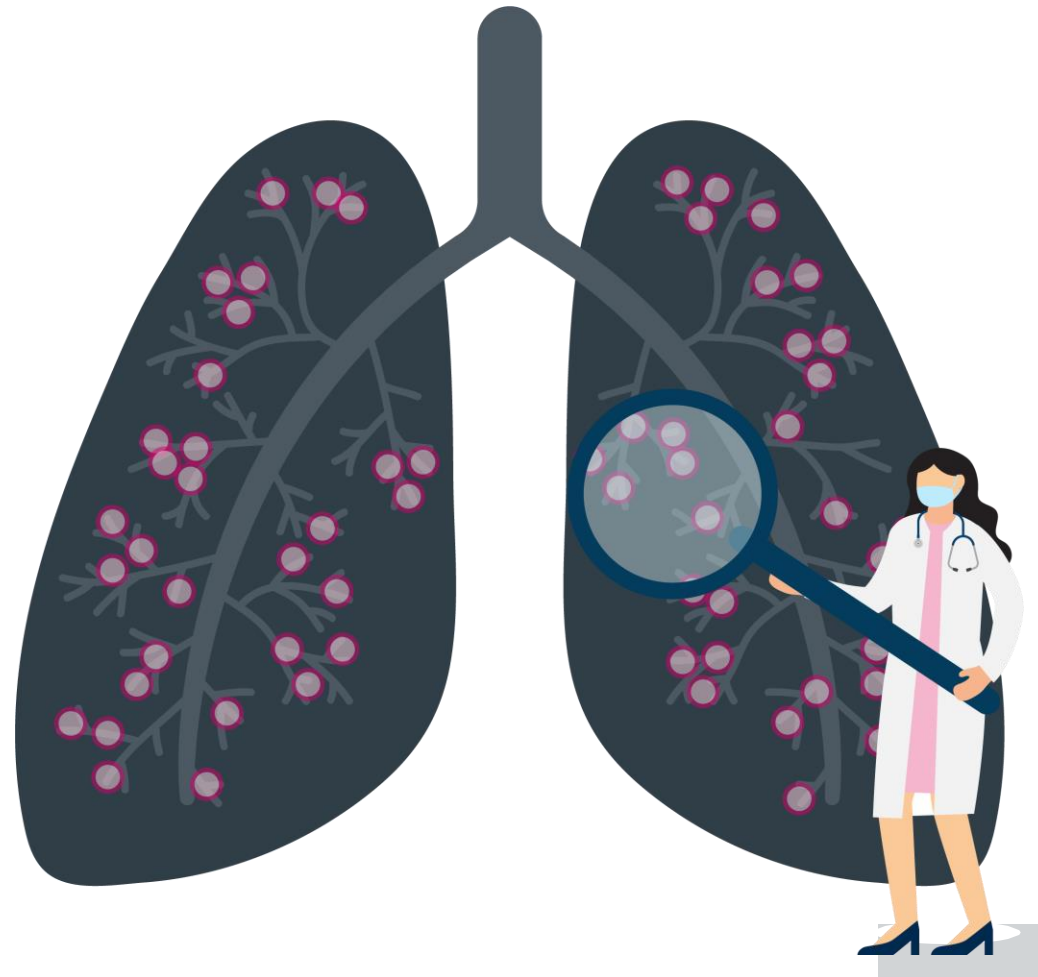


# Garis Panduan untuk Mendiagnosis & Merawat Lymphangiomyomatosis (LAM)

*Sentiasa gunakan cara yang paling invasif untuk diagnosis.*

## Diagnosis

- Penemuan CT penyakit paru-paru sista sahaja tidak mencukupi untuk membuat diagnosis LAM yang disahkan.
- Ujian VEGF-D berguna untuk diagnosis dan dapat membantu mengelakkan biopsi paru-paru.
- Penemuan lain yang dapat membantu menentukan diagnosis LAM yang disahkan termasuk: kehadiran kompleks sklerosis tuberous (TSC), angiomyolipomas ginjal, dan manifestasi limfa seperti efusi chylous atau lymphangiomyomas.
- Pada pesakit di mana cara yang tidak invasif gagal memberikan diagnosis yang disahkan, pertimbangkan biopsi paru-paru transbronchial sebelum biopsi paru-paru pembedahan.



## Rawatan

- Sirolimus adalah rawatan baris pertama untuk pesakit LAM dengan:
  1. Fungsi paru-paru yang tidak normal atau cepat menurun
  2. Beban penyakit yang besar
  3. Efusi chylous bermasalah
- Jangan gunakan terapi doxycycline atau hormon untuk rawatan rutin LAM
- Tawaran pleurodesis berikutan episod awal pneumothorax spontan dan bukannya menunggu acarabutang
- Pleurodesis sebelumnya bukan kontraindikasi terhadap pemindahan paru-paru.

McCormack FX, Gupta N, Finlay GA, et al. Am J Respir Crit Care Med. 194(6):748-761. Gupta N, Finlay GA, Kotloff RM, et al. Am J Respir Crit Care Med. 196(10):1337-1348.

Untuk maklumat lanjut mengenai garis panduan perubatan LAM, arahkan kamera telefon anda ke kod QR ke kanan, atau lawati: [TheLamfoundation.org/LAM-Treatment-Guidelines](https://TheLamfoundation.org/LAM-Treatment-Guidelines)

Projek ini dibiayai oleh geran dari Yayasan CHEST dan sedang dijalankan dengan kerjasama The LAM Foundation.

