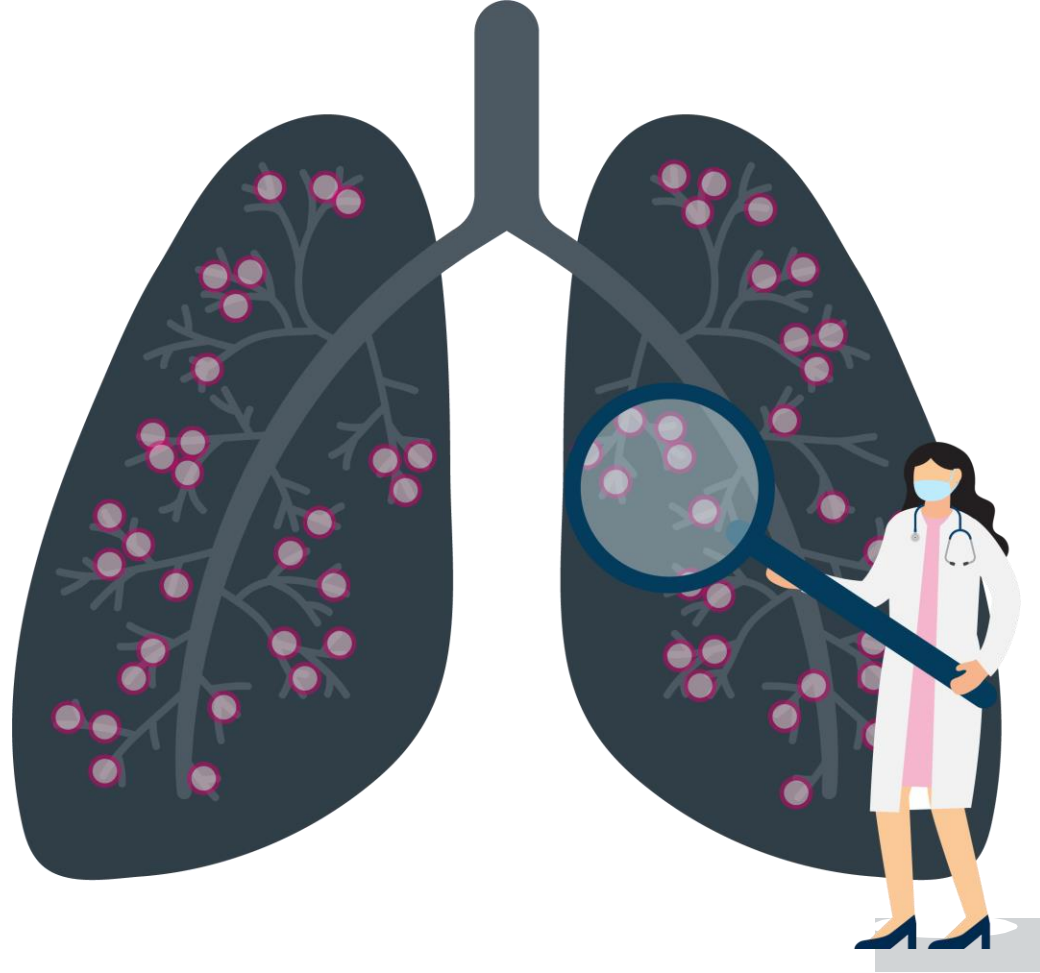


# ਲਿੰਫਾਨਜੀਓਲੋਈਓਮਾਇਓਮਾਟੋਸਿਸ (ਐਲ.ਏ.ਐਮ) ਦੀ ਤਸ਼ਖੀਸ਼ ਅਤੇ ਇਲਾਜ ਲਈ ਦਿਸ਼ਾ-ਨਿਰਦੇਸ਼

## ਤਸ਼ਖੀਸ਼ ਲਈ ਹਮੇਸ਼ਾ ਸੱਭ ਤੋਂ ਘੱਟ ਹਮਲਾਵਰ ਢੰਗ ਵਰਤੋ

### ਤਸ਼ਖੀਸ਼

- ਸਿਸਟਿਕ ਫੇਫੜੇ ਦੀ ਬਿਮਾਰੀ ਦੇ ਸੀ.ਟੀ ਨਤੀਜੇ ਇੱਕਲੀਆਂ ਐਲ.ਏ.ਐਮ ਦੀ ਪੁਸ਼ਟੀਯੋਗ ਤਸ਼ਖੀਸ਼ ਕਰਨ ਲਈ ਉਪਯੁਕਤ ਨਹੀਂ ਹੈ।
- ਵੀ.ਈ.ਜੀ.ਐੱਫ.-ਡੀ ਟੈਸਟਿੰਗ ਤਸ਼ਖੀਸ਼ ਲਈ ਲਾਹੇਵੰਦ ਹੈ ਅਤੇ ਫੇਫੜੇ ਦੀ ਬਾਇਓਪਸੀ ਤੋਂ ਪਰਰੋਜ਼ ਵਿੱਚ ਮੱਦਦ ਕਰ ਸਕਦੀ ਹੈ।
- ਹੋਰ ਨਤੀਜੇ ਜੇ ਐਲ.ਏ.ਐਮ ਦੀ ਪੁਸ਼ਟੀਯੋਗ ਤਸ਼ਖੀਸ਼ ਨੂੰ ਕਰਨ ਵਿੱਚ ਮੱਦਦ ਕਰ ਸਕਦੇ ਹਨ ਵਿੱਚ ਸ਼ਾਮਿਲ ਹੈ: ਟਿਊਬਰਸ ਸਕਲੇਰੋਸਿਸ ਕੰਪਲੈਕਸ (ਟੀ.ਐਸ.ਸੀ) ਦੀ ਮੌਜੂਦਗੀ, ਗੁਰਦੇ ਦਾ ਐਂਟੀਓਮਾਇਓਲੀਪੋਸਮ, ਅਤੇ ਲਿੰਫੈਟਿਕ ਮੈਨੀਫੈਸਟੇਸ਼ਨ ਜਿਵੇਂ ਕਾਇਲਸ ਇਫਿਊਜ਼ਨਸ ਜਾਂ ਲਿੰਫਾਨਜੀਓਲੋਈਓਮਾਇਓਮਾਟੋਸਿਸ।
- ਮਰੀਜ਼ਾਂ ਵਿੱਚ ਜਿੱਥੇ ਗੈਰ-ਹਮਲਾਵਰ ਢੰਗ ਪੁਸ਼ਟੀ ਵਾਲੀਆਂ ਤਸ਼ਖੀਸ਼ਾਂ ਪ੍ਰਦਾਨ ਕਰਨ ਵਿੱਚ ਅਸਫਲ ਹੋਣ, ਸਰਜੀਕਲ ਫੇਫੜੇ ਦੀ ਬਾਇਓਪਸੀ ਤੋਂ ਪਹਿਲਾਂ ਟ੍ਰਾਂਸਬ੍ਰੋਕੀਅਲ ਫੇਫੜੇ ਦੀ ਬਾਇਓਪਸੀ ਉੱਤੇ ਧਿਆਨ ਦਿਓ।



### ਇਲਾਜ

- ਸੀਰੋਲੀਮਸ ਹੇਠਾਂ ਵਾਲੇ ਐਲ.ਏ.ਐਮ ਮਰੀਜ਼ਾਂ ਲਈ ਪਹਿਲੀ ਰੇਖਾ ਦਾ ਇਲਾਜ ਵਿਕਲਪ ਹੈ:
  1. ਅਸਾਧਾਰਨ ਜਾਂ ਤੇਜ਼ ਡਿਗਦੀ ਫੇਫੜੇ ਦੀ ਕਾਰਗੁਜ਼ਾਰੀ
  2. ਸੰਭਾਵਿਤ ਬਿਮਾਰੀ ਦਾ ਭਾਰ
  3. ਦਿੱਕਤ ਵਾਲੇ ਕਾਇਲਸ ਇਫਿਊਜ਼ਨਸ
- ਐਲ.ਏ.ਐਮ ਦੇ ਨਿਯਮਿਤ ਇਲਾਜ ਲਈ ਡੋਕਸੀਕਾਇਕਲਾਈਨ ਜਾਂ ਹਾਰਮੋਨਲ ਥੈਰੇਪੀ ਨਾ ਵਰਤੋ।
- ਤੁਰੰਤ ਹੋਏ ਨਿਮੋਥੋਰੈਕਸ ਦੀ ਸ਼ੁਰੂਆਤੀ ਘਟਨਾ ਤੋਂ ਬਾਅਦ ਪਲਿਊਰੋਡੇਸਿਸ ਦੀ ਪੇਸ਼ਕਸ਼ ਕਰੋ ਇਸ ਦੀ ਬਜਾਏ ਕਿ ਦੁਹਰੀ ਘਟਨਾ ਦੀ ਉਡੀਕ ਕੀਤੀ ਜਾਵੇ।
- ਪਹਿਲਾਂ ਪਲਿਊਰੋਡੇਸਿਸ ਫੇਫੜੇ ਦੇ ਟ੍ਰਾਂਸਪਲਾਂਟੇਸ਼ਨ ਲਈ ਅਪਵਾਦ ਨਹੀਂ ਹੈ।

ਮੈਕਕੋਮੈਕ ਐੱਫ.ਐੱਕਸ, ਗੁਪਤਾ ਐਨ.ਫਿੰਨਲੇ ਜੀ.ਏ, ਆਦਿ ਐਮ J ਰਸਪੇਅਰ ਕ੍ਰਿਟ ਕੇਅਰ ਮੈਡ. 194(6):748-761. ਗੁਪਤਾ N, ਫਿੰਨਲੇ ਜੀ.ਏ, ਕੋਟਲੋਫ ਆਰ.ਐਮ., ਆਦਿ. ਐਮ J ਰਸਪੇਅਰ ਕ੍ਰਿਟ ਕੇਅਰ ਮੈਡ. 196(10):1337-1348.

ਐਲ.ਏ.ਐਮ ਮੈਡੀਕਲ ਨਿਰਦੇਸ਼ਾਂ ਉੱਤੇ ਵਧੇਰੇ ਜਾਣਕਾਰੀ ਲਈ, ਆਪਣਾ ਕੈਮਰਾ ਸੱਜੇ ਬਾਸੇ ਕਿਊ.ਆਰ ਕੋਡ ਉੱਤੇ ਲਿਜਾਓ, ਜਾਂ ਇੱਥੇ ਜਾਓ: [thelamfoundation.org/LAM-Treatment-Guidelines](http://thelamfoundation.org/LAM-Treatment-Guidelines)

ਇਸ ਪ੍ਰੋਜੈਕਟ ਨੂੰ ਛਾਤੀ ਫਾਊਂਡੇਸ਼ਨ ਦੀਆਂ ਗ੍ਰਾਂਟਾਂ ਤੋਂ ਫੰਡ ਕੀਤਾ ਗਿਆ ਹੈ ਅਤੇ ਐਲ.ਏ.ਐਮ ਫਾਊਂਡੇਸ਼ਨ ਨਾਲ ਸਹਿਯੋਗ ਨਾਲ ਚਲਾਇਆ ਜਾ ਰਿਹਾ ਹੈ।

